

## Empfehlungen MRT-Untersuchung NNH / Gesichtsschädel

### Spule:

Kopfspule oder kombinierte Kopf-Hals-Spule

### Untersuchungsbereich:

Sinus frontalis, Maxilla, Sinus sphenoidalis müssen vollständig erfasst sein

### Sequenzprotokoll:

Allgemein:

- T2 Übersichtssequenz des Neurocranium (5-6 mm Schichtdicke), falls noch kein Schädel-MRT vorliegt

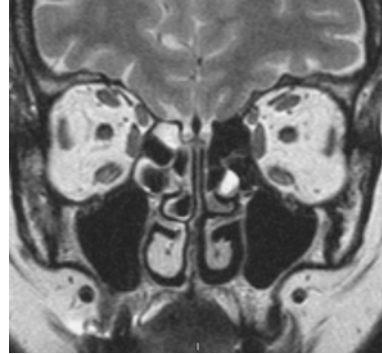


Abb. 1

Basis (z.B. bei Sinusitis ohne Komplikation):

- Fast Spinecho T2 koronar (Abb. 1) + axial
- (Fast) Spinecho T1 koronar (Abb. 2)
- Schichtführung „axial“ (parallel zum harten Gaumen) und „koronar“ (vertikal zum harten Gaumen)
- Schichtdicke 3-4 mm; Gap 10%
- 256er Matrix (512er Matrix wenn möglich)
- Aufnahmezeit: max. 2-4 min pro Sequenz
- ➔ Gesamtuntersuchungszeit 15 min.

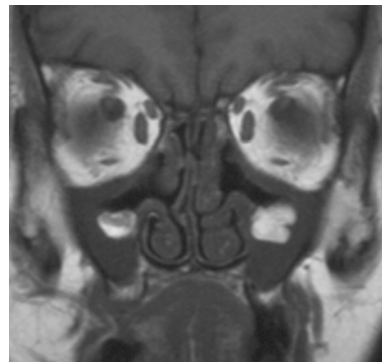


Abb. 2

Erweitert

Bei Sinusitis\* mit Komplikationen oder Malignom (Primärdiagnose, Verlauf):

- (Fast) Spinecho T1 axial vor KM
- T1 coronar und sagittal nach i.v.-KM (möglichst mit Fettsättigung), falls zur Darstellung der patho-anatomischen Beziehungen erforderlich; ggf. sagittale Angulierung parallel zum N. opticus: Abb. 3)
- STIR coronar mit großem FOV zur Lymphknotendiagnostik

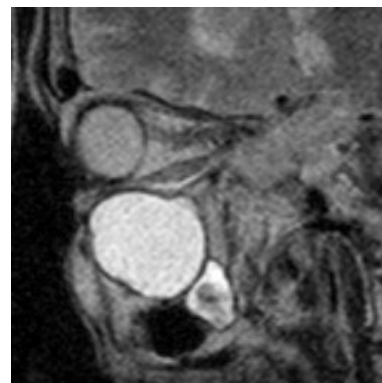

Abb. 3

Bei Liquorrhoe:

- Anatomisch hochauflösende 3D T2-Sequenz

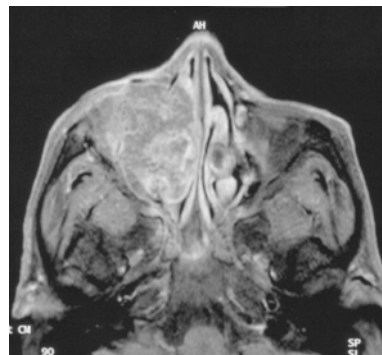


Abb. 4

\*) beachte: primäre Untersuchungsmethode der Wahl ist die Computertomographie (CT)